

ТЕРМИНОЛОГИЯ

Autosomal Recessive Polycystic Kidney Disease
Аутосомно Рecessивный Поликистоз Почек

(ARPKD) ранее назывался infantile polycystic kidney disease (инфантильный поликистоз) (IPCKD)

(IPCKD) Отказались: Состояние проявляется позднее, чем в инфантильном возрасте; термин затушевывал особенности наследования

ARPKD: Термин, вводящий в заблуждение, поскольку обычно имеется вовлечения печени; предпочтительнее – аутосомно рецессивный поликистоз почек и печени

Клинический пример

VW первенец, доношенный младенец родителей без генетических заболеваний; они не были единокровными

1 день: пальпируемые образования в поясничной области и респираторный дистресс

4 дня: классическая экскреторная урограмма

4 года : носовое кровотечение ? этиологии без ↑ АД

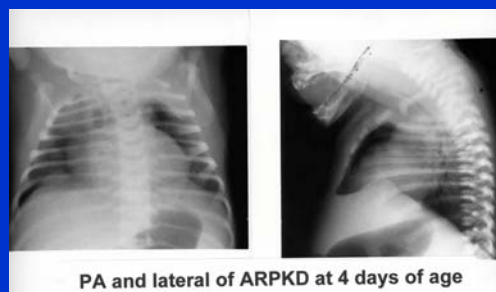
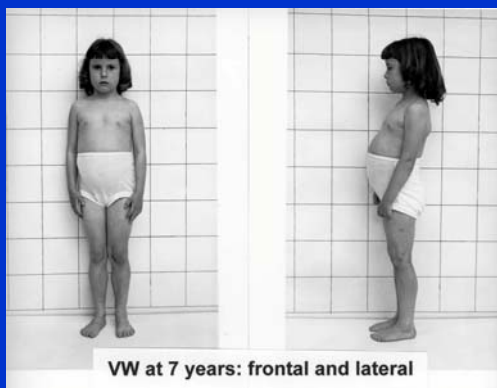7 года: ↓ эритроцитов, портальная гипертензия & гиперспленизм;

Креатинин крови 1.8 mg (норма - 0.5); поставлен шунт + хирургическая Vx (биопсия?)

10-11 лет: лихорадки неясной этиологии

11 лет: эпизоды лихорадки & диарея; потеря сознания → кома; креатинин 7; SGOT 277 → 1040;

аммиак 690 (норма < 40); умер в коме



Dr.Cohen представит патологию

Background

Blythe and Ockenden - 1971

4 дискретных группы: предположили -4 гена

Lieberman et al - 1971 : провела корреляционный анализ клинических, радиологических и патологических находок

Sibships описал с различным курсом от индексного случая ; тот же генотип & различные фенотипы

1994-1996 - ген для ARPKD идентифицирован

Клинические случаи: ОБЗОР

Возраст постановки диагноза: в большинстве < 1 месяца

Следующий : 1 месяц и 1 год

Остальные: > 1 года возраста

Начальные особенности: билатерально большие почки; респираторный дистресс

Функция почек: ХПН 10-30%

→ терминальная стадия ХПН

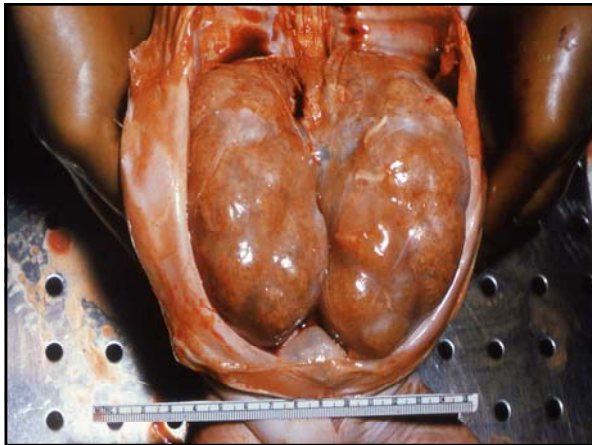
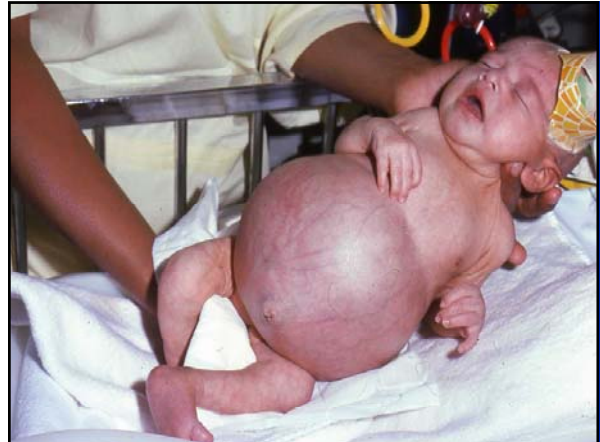Гипертензия: большинство, на лечении

Анализ мочи: инфекция мочевыводящих путей - часто; протеинурия

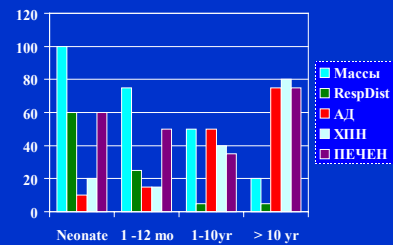
Рост :замедлен

Печень: портальная гипертензия - 30-61%

Выживаемость: 1 год - 75%



ARPKD: преобладающие клинические находки в разном возрасте



ARPKD: необычные наблюдения

Холангит → возвратная лихорадка без желтухи или желчных камней

Дефекты соединительной ткани у старших детей

Слабость кожи; рыхлость кишечника на операции

Дефекты миокардиальной соединительной ткани

Аневризмы: грудная и брюшная аорта

Ожидаемые поздние осложнения

Berry aneurysms

Легочная гипертензия

Печень

Холангит

Экстрапеченочная портальная гипертензия

Прогрессирующая печеночная недостаточность 2° портальный фиброз

Почки

Imaging studies

Экскреторная урография

Новорожденные: гигантские почки с чередующимися радиоконтрастными/радиопрозрачными полосками, замедленная нефрограмма,

Нет визуализации чашечно-лоханочной системы и мочевого пузыря

Older infants и дети: относительное снижение размеров почек, различные эффекты нефрограммы, визуализация ЧЛС

Сонография: гигантские почки без определяемых кист

Печень ЖКТ: эзофагеальные и желудочные varices

Печеночные кисты по УЗИ; холангиограмма – увеличенные протоки

Суммирование и заключения

Генетическое тестирование по *PKHD1* гену-ограниченная доступность в исследовательских лабораториях – слишком дорого для клинического применения

Неонатальная форма: тяжелые мутации, ассоциированные с летальным исходом

Морфология почек и печени подвергается значительным изменениям со временем – классические изменения трансформируются

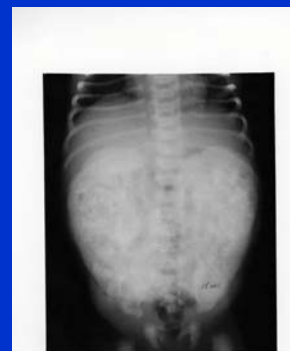
У выживших медленно, но неумолимо развивается почечная недостаточность → терминальная ХПН

Суммирование и заключения (2)

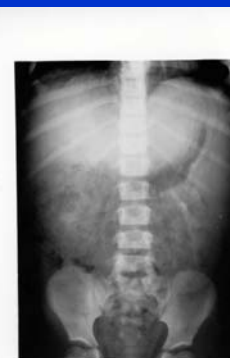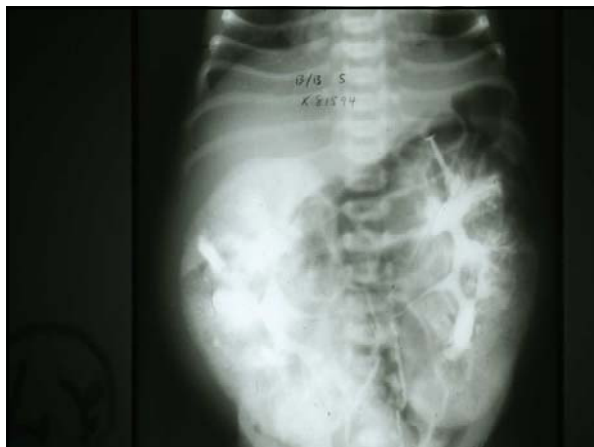Результаты трансплантации почки продолжают улучшаться

Поражение печени и осложнения появляются с возрастом (печеночная недостаточность описана в 6 летнем возрасте)

Будущее: ? Одновременная трансплантация печени и почки

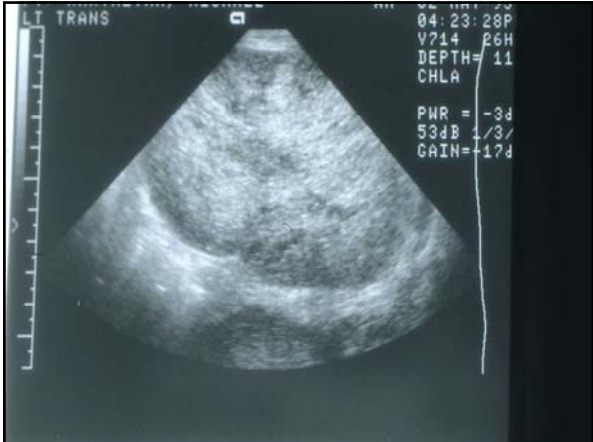

Neonatal excretory urogram at 18 hours

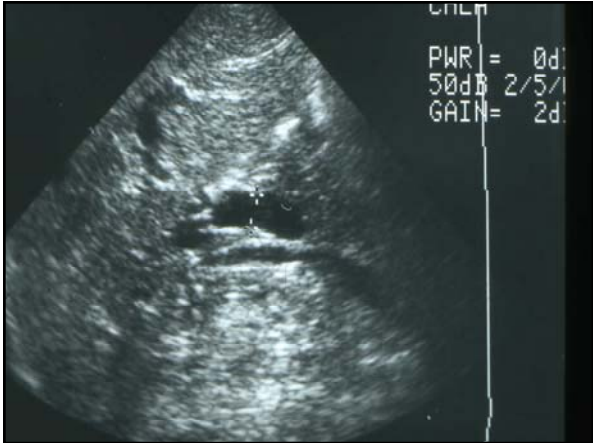

VW - Excretory urogram at 7 years of age

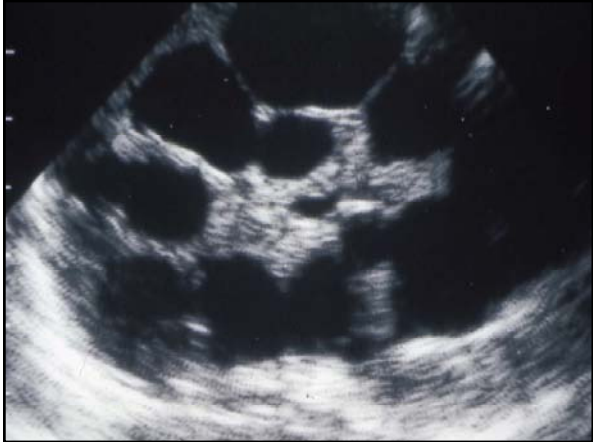УЗИ почек при ARPKD



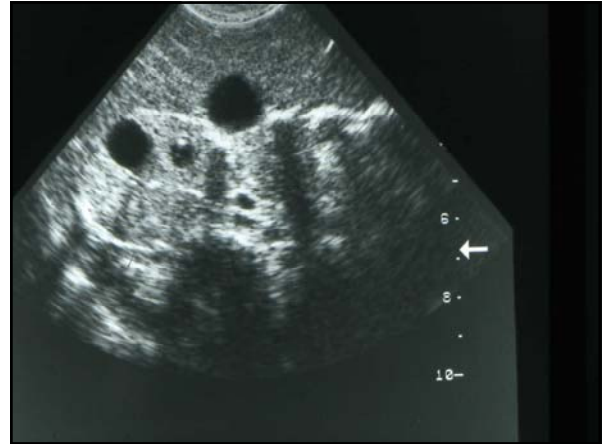
УЗИ печени, показывающее расширенные желчные протоки



УЗИ мультикистозных почек



УЗИ АУТОСОМНО ДОМИНАНТНЫХ
ПОЧЕК У РЕБЕНКА



Генетика

Ген = *PKHD1*, расположенный на коротком плече хромосомы 6

ARPKD является генетически гомогенным заболеванием

Ген продуцирует белок "фиброцистин," содержащий 4,074 аминокислот

"Фиброцистин может иметь значение как рецептор в собирательных трубочках и в билиарной дифференциации

(Rosetti, KI, 2003)

Мутации - до 60% описано; **летальная неонатальная форма ARPKD** ассоциируется с делециями, усечением ДНК, в то время как мягкие формы имеют менее значительные изменения

Трансплантация почек

NAPRTCS данные из 73 центров: 1987 - 2001

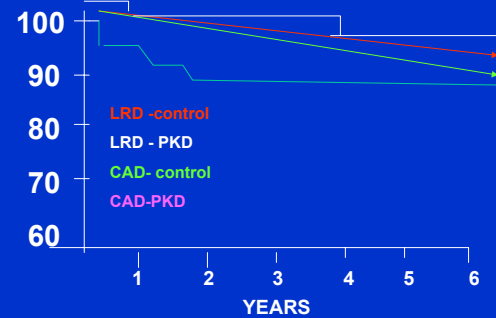
Материал:

203 ARPKD пациента получили 225 трансплантатов

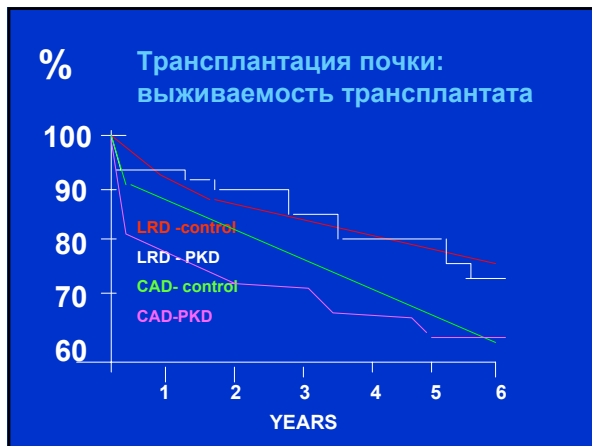
7,044 не ARPKD получили 7,725 трансплантатов

Davis et al: Ped Transplant. 2003

Трансплантация почки: выживаемость реципиентов



DG - 23 year old post transplant
5 months pregnant



Проблемы, ассоциированные с трансплантацией почки

Технические: Неадекватное пространство для трансплантата

- Рыхлость тканей у старших пациентов

Печень: Экстрапеченочная портальная гипертензия

- Гиперспленизм ↓ лейкоцитов и тромбоцитов
- Холангит
- Прогрессирующий печеночный фиброз → печеночная недостаточность

? Роль трансплантации печени и/или одновременно печени и почки

Трансплантация почки при ARPKD

14 случаев смерти среди 203 пациентов

Пол	Возраст на опер.	Возраст при смерти (лет)	Причина смерти*	Функц. транспл-тат	
М	Ж	лет	лет	транспл-тат	
4	10	1-18.8	1. 2- 20.2	Сепсис 10 PTLD** 3 Кровотеч 1 Несч.сл 1 Технич 1	10 10

**сочетание ** PTLD= Посттранспл. лимфопролиф. заб-е
Davis et al: 2003

- ### Патологические состояния, связанные с поражением печени
- Холангит с или без сепсиса
 - Портальная гипертензия с ЖКТ кровотечением
 - Гиперспленизм
 - Прогрессивный печеночный фиброз с недостаточностью печени
 - Хирургическое вмешательство

Суммирование и заключения

Генетическое тестирование по *PKHD1* гену - ограниченная доступность в исследовательских лабораториях – слишком дорого для клинического применения

Неонатальная форма: тяжелые мутации, ассоциированные с летальным исходом

Морфология почек и печени подвергается значительным изменениям со временем - классические изменения трансформируются

У выживших медленно, но неумолимо развивается почечная недостаточность → терминальная ХПН

Суммирование и заключения (2)

Результаты трансплантации почки продолжают улучшаться

Поражение печени и осложнения появляются с возрастом (печеночная недостаточность описана в 6 летнем возрасте

Будущее: ? Одновременная трансплантация печени и почки